Aus dem pathologischen Institut der Universität Göttingen.
Direktor: Prof. Dr. Georg B. Gruber

Die Wirbelsäulenverhältnisse beim Uranoskopen

Dissertation

zur Erlangung des Doktorgrades

der

Medizinischen Fakultät

der Georg August-Universität zu Göttingen

vorgelegt am 20. 5. 1938

von

Hans Beyer

aus Hannover

Göttingen.

Gedruckt bei August Schönhütte & Söhne, Grone-Göttingen.

1939.

Dekan: Prof. Dr. Krantz
Berichterstatter: Prof. Dr. Gruber

Tag der mündlichen Prüfung: 2. Dez. 1938.

Die Uranoskopen, auch als »Sterngucker« bezeichnet, stellen eine Mißbildung dar, die nicht so selten ist, wie oft angenommen wird.

So konnte Gg. B. Gruber im Verlauf von 20 Jahren etwa ein Dutzend dieser mißbildeten Früchte beobachten.

Die Bezeichnung »Iniencephalie«, die gleichfalls für diese Fälle angewandt wird, stammt aus dem Griechischen, und zwar entspricht das griechische Wort »*τὸ ἴνιον*« dem deutschen Ausdruck »die Schulter« oder »das Genick«. Beide Bezeichnungen, »Uranoskopie« und »Iniencephalie« beschreiben die starke Retroflexion des Kopfes, durch die diese Mißbildung äußerlich gekennzeichnet ist.

Die uranoskopische Kopfhaltung ist ein Begleitsymptom der Anencephalen, die hier jedoch keine Berücksichtigung finden sollen. Der vorliegenden Arbeit liegen nur Vorkommnisse ausgesprochener Uranoskopie zugrunde, bei denen das Schädeldach und das Gehirn voll zur Entwicklung gekommen sind.

Eigentümlicherweise sind in der älteren Literatur keine derartigen Beobachtungen beschrieben. So setzen sich die nun folgenden Fälle zum Teil aus Material des Göttinger pathologischen Instituts und zum Teil aus Beschreibungen der neueren Literatur zusammen.

1. Weibliche Frucht, eingeschickt von Privatdozent Dr. Neuhaus, Pathologisches Institut des Landes Oldenburg.

Es handelt sich um die Leiche eines 33 cm langen, in Formalin fixierten Neugeborenen. Die Sektion war bereits in Oldenburg vorgenommen, so daß über Lageveränderung der der Leiche beigefügten inneren Organe meinerseits keine Angaben gemacht werden können.

Bei der Betrachtung fällt sofort die starke Retroflexion des Kopfes auf. Kinn und Brust gehen ohne Absetzung gradlinig ineinander über. Der Kopf ist derartig stark in den Nacken gezogen, daß nach einer provisorischen Rekonstruktion der äußeren Form des Schädels — der Schädel war bereits eröffnet, die einzelnen Schädelknochen aber vorhanden — ein fast fließender Übergang zwischen Hinterhaupt und Rücken festzustellen ist.

Die Behaarung des Kopfes setzt sich keilförmig bis zur Mitte des Rückens fort. Eine Bewegung des Kopfes läßt sich nicht erreichen. Er sitzt dem Rumpf starr und etwas nach links verlagert auf. Ein Hals ist an der Mißbildung nicht zu erkennen.

An der Form des Gesichts läßt sich außer dem Kinnmangel und der leicht geöffneten Stellung des Mundes keine Besonderheit feststellen.

Der auf Abb. 1 ersichtliche Wulst am Haaransatz der Stirn ist ein Artefact.

Die Schultern erscheinen nach vorn und oben gehalten und zeigen geringe Behaarung.

Der Nabelschnurrest ist etwa 3 cm lang. Er ist abgebunden und weist an seinem Ende geringe Mumifikation auf. Die Gefäße entsprechen der Norm. Eine Prüfung auf ihre Durchgängigkeit ließ sich jedoch infolge starker Verklebungen, hervorgerufen durch die Fixation der Frucht in Formalin, nicht durchführen.

Die Oberschenkel stehen in geringer Beugekontraktur. Die Knorpel-Knochengrenze an der unteren Femur-Epiphyse ist scharf ein Verknöcherungskern ist vorhanden.

Die Fingernägel erreichen die Fingerkuppe.

An den Extremitäten ist ein pathologischer Befund nicht zu erheben. Sie wurden später zur Erleichterung der Präparation scharf vom übrigen Körper getrennt.

Bei der Betrachtung des Rückens zeigt sich der Anus etwa n Höhe des unteren Kreuzbeinabschnittes, 4 cm unterhalb der, Spitze der keilförmigen Begrenzung des Kopfhaares. Er liegt also höher als in der Norm.

Das äußere Genitale ist ebenfalls stark nach hinten verlagert und befindet sich 2 cm unterhalb der Analöffnung. Pathologische Veränderungen liegen weder an den äußeren noch an den inneren Geschlechtsorganen vor. Auffallend ist nur eine Art von Zottenbildung auf der Schleimhaut der Vagina.

Da das Schädeldach, Groß- und Kleinhirn bereits entfernt sind, blickt man direkt auf die Schädelbasis.

Durch das abnorm große Foramen occipitale magnum, dessen Durchmesser etwa 3,5 cm beträgt, blickt man in eine Höhlung, die rechts und links von divergierenden Wirbelsegmenten begrenzt ist. Aus dieser Tatsache geht hervor, daß wir in vorliegendem Falle eine Rhachischisis vor uns haben, deren Form und Verlauf sich äußerlich nicht weiter verfolgen läßt,

Abb. 1 des zuerst beschriebenen Uranoskopen. Bei der Rückenansicht des Foeten ist das Schädeldach und das Gehirn entfernt, sodaß man direkt auf die Schädelbasis mit dem abnorm großen For. occip. magnum blickt.

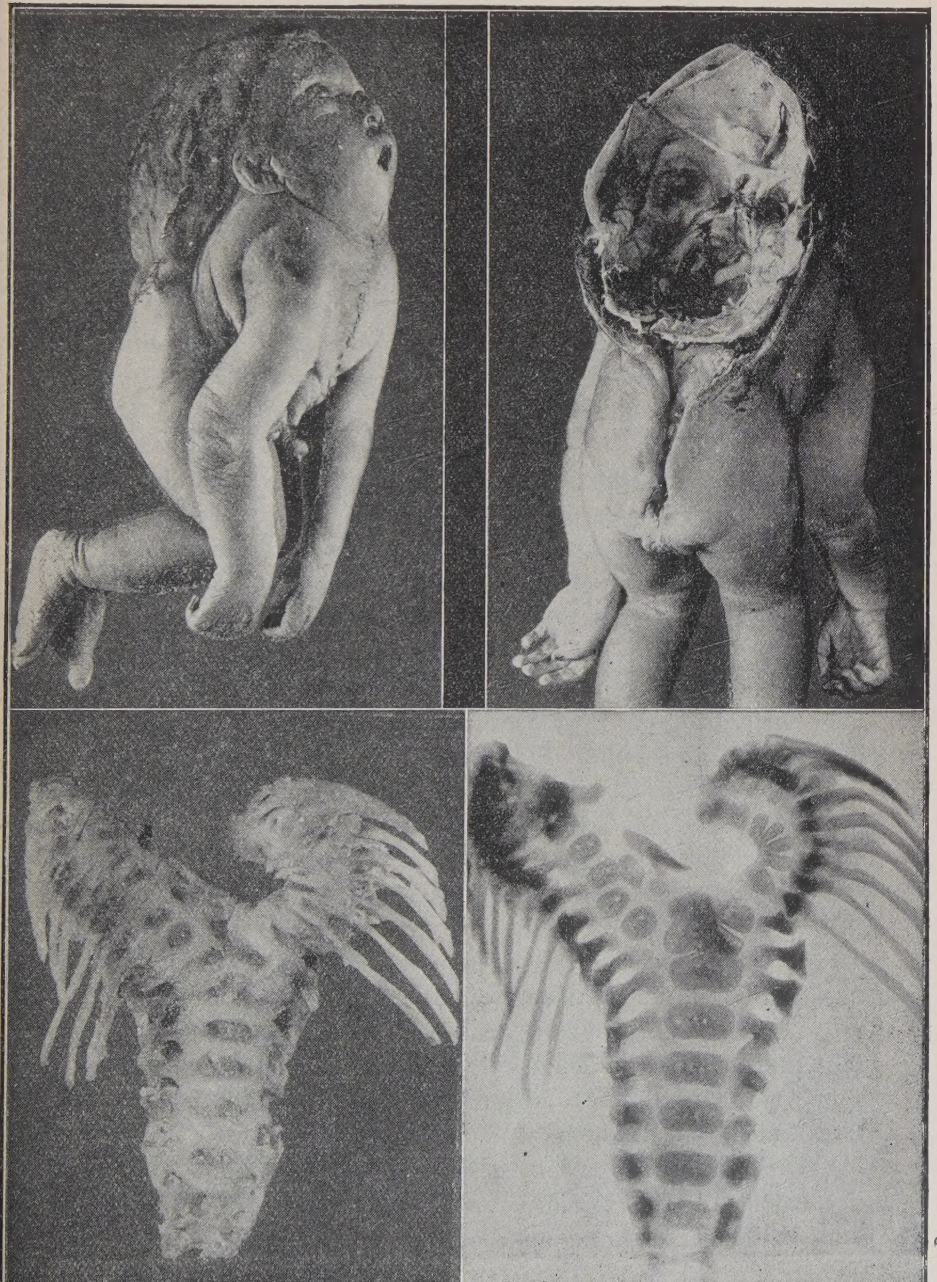

Die Occipitalschuppen sind hinten durch eine 2—3 mm breite Lücke voneinander getrennt.

In das Hinterhauptsloch ragt das Rückenmark hinein, das sich 2 cm weiter caudal in einige Stränge aufteilt und zwischen den oben erwähnten Wirbelsegmenten hinzieht. Bei der späteren Präparation stellte es sich heraus, daß im Lendenwirbelkanal eine Wiedervereinigung der einzelnen Stränge stattgefunden hat.

Bei der Untersuchung der inneren Organe kann auf die Färbung derselben infolge der Fixation nicht eingegangen werden. Aus dem gleichen Grunde sind die Strukturen ihrer Schnittflächen nicht mehr zu bestimmen.

Fast sämtliche Organe weisen teils geringe, teils stärkere Mißbildung auf.

Die Milz läßt an ihrem lateralen Rand zwei etwa mohnkorngroße Nebenmilzen erkennen, die mit ihr durch feine, bindegewebige Stränge verbunden sind.

Das Pancreas ist äußerst plump geformt und bietet sich als ein rhombisches Gebilde dar. Außerdem finden sich an der äußeren Magenwand, verwachsen mit der großen Kurvatur, zwei drüsenartige, reiskornförmige Gebilde, in denen sich mikroskopisch Pancreasgewebe nachweisen läßt. Es ließ sich nicht mehr feststellen, ob eine Verbindung zwischen den drei einzelnen Organen bestand.

Die Leber ist auffallend groß und zeigt eine sehr klobige, massige Form. Quer über ihre vordere Fläche verläuft von lateral oben zur Mitte der medialen Seite eine ½—1 cm tiefe Furche, die als eine angedeutete Doppelung aufzufassen ist.

Der Darmtrakt ist am Rectum abgeschnitten. Auffallend ist die geringe Länge des Dünndarmes. Sie beträgt nur etwa 3 cm. Der aufgeschnittene Magen ist ohne Besonderheiten.

Die beiden Nebennieren wurden nicht unter den Organen gefunden. Es ist nur eine Niere vorhanden, die keinen pathologischen Befund darbietet. Ob eine Aplasie der fehlenden Organe vorlag, ließ sich auf Anfrage nicht ermitteln.

Die linke Lunge zeigt deutlich die Impressio cardiaca, jedoch fehlt die Lappenbildung. Es findet sich lediglich in der Lungenspitze eine 2 mm tiefe und 5 mm lange Rinne, die als rudimentäre Anlage der Lappung aufzufassen ist.

Die rechte Lunge läßt desgleichen eine vollendete Lappung vermissen. Auf ihrer vorderen Fläche verläuft eine Furche, die von der Facies diaphragmatica senkrecht 1,2 cm hochsteigt, dann

rechtwinklig abbiegt und 0,8 cm zum Herzen hin weiter verläuft. Auch hier handelt es sich offensichtlich um eine Andeutung der Incisurae interlobares.

Das Herz entspricht in seiner Größe nicht ganz der Leichenfaust. Beide Ventrikel sind ausgebildet, doch liegt ein Mangel der Pars membranacea des Ventrikelseptums vor. Auch ist nur ein einziger Vorhof vorhanden. Das Herz würde demnach in seiner Funktion einem Cor biloculare entsprechen.

An den übrigen, bisher nicht beschrieben Organen lassen sich keine pathologischen Veränderungen nachweisen.

Bei der Präparation des Skelets findet sich besonders am Schulter und Beckengürtel eine auffallend kräftige, mit Fettgewebe durchwachsene Muskulatur. Die Knochen beider Regionen sind normal konfiguriert.

Die Untersuchung der Wirbelsäule ergibt folgenden Befund:

Bei der Lostrennung des Schädels von seiner Unterlage zeigt es sich, daß die Ränder der beiden Occipitalschuppen, d. h. die Ränder des Hinterhauptloches, fast in ihrer ganzen Länge knorplig und bindegewebig mit den darunterliegenden Wirbelsegmenten der gespaltenen Wirbelsäule verwachsen sind.

Nach der Trennung des Schädels läßt sich eine Rhachischisis ant. und post. der gesamten Hals-, sowie fast der gesamten Brustwirbelsäule erkennen.

Die Lendenwirbelsäule und das Os sacrum zeigen eine völlige Spaltung der Wirbelbögen, der Wirbelkanal ist hier jedoch durch ein derbes, mit Knorpelspangen durchsetztes Bindegewebe zum Schluß gekommen (Spina bifida occulta). Das Os coccygeum fehlt vollständig, sodaß sich der oben erwähnte abnorme Sitz des Anus aus dieser Tatsache erklären läßt.

Das Kreuzbein setzt sich aus drei Wirbeln susammen, deren unterster im Röntgenbild den Anblick des Querschnittes einer planconcaven Linse darbietet.

Weiterhin lassen sich fünf Lendenwirbel zählen, von denen die drei untersten keine Besonderheiten aufweisen.

Setzt man bei der weiteren Betrachtung der Wirbelsäule normale Verhältnisse in Bezug auf die Anzahl der Brustwirbel voraus, so ergibt sich auf Grund der nach dem Röntgenbild angefertigten Skizze, in der versucht ist, die zahlenmäßige Reihenfolge der einzelnen Wirbelsegmente festzulegen, folgendes Bild:

Der 2. Lendenwirbel ist vom 1. Lendenwirbel durch eine nur ganz geringe Aufhellung getrennt. Dagegen ist die linke Wirbelanlage des 12. Brustwirbelkörpers knöchern mit dem 1. Lendenwirbel verwachsen. Diese 12. Brustwirbelanlage weist wiederum eine knöcherne Verschmelzung mit der linken 11. Brustwirbelanlage auf.

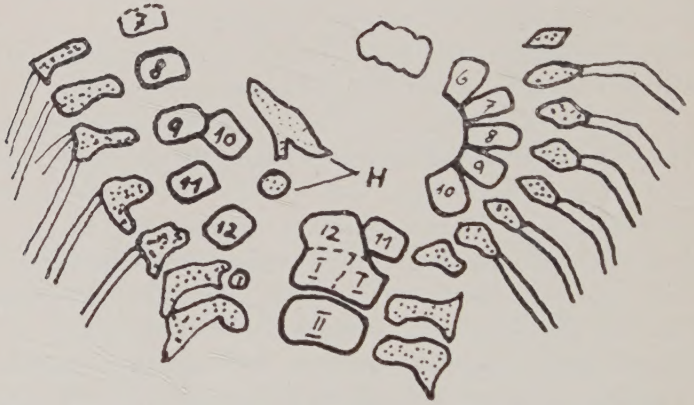

Abb. 3. Nach dem Röntgenbild angefertigte Skizze des oberen Wirbelsäulenabschnittes (Rhachischisis ant. und post.). Die einzelnen Wirbelsegmente sind durch Zahlen gekennzeichnet. H = Knochenheterotopie.

Die einzelnen embryonalen Wirbelanlagen, die diesen Knochenkomplex bilden, sind durch Einkerbungen voneinander abgesetzt. Von hier aus steigt die Wirbelsäule in zwei Hälften divergierend empor.

Die 10. Brustwirbelanlage ist aus der Reihe der übrigen Wirbelanlagen der rechten Wirbelsäulenhälfte herausgerückt und mit der 9. Brustwirbelanlage knöchern verwachsen.

Cranial dem 10. Wirbelsegment anliegend verläuft in axialer Richtung eine etwa 1 cm lange, splitterförmige Knochenbildung, die wahrscheinlich eine Knochenheterotopie darstellt. Vermutlich ist sie zusammen mit einem runden Verknöcherungskern, der dicht neben der 10. Brustwirbelanlage, cranial von der 12. Brustwirbelanlage liegt, als eine fehlgebildete Anlage des 10. Brustwirbelbogens aufzufassen. Diese Vermutung wird dadurch glaubhafter, daß am 9. Brustwirbelbogen der rechten Wirbelsäulenhälfte zwei Rippen inserieren. Es würde sich also hierbei um einen Ausgleich der Knochenheterotopie handeln.

Auf der rechten Wirbelsäulenhälfte lassen sich 12 Rippen zählen.

Von der 9. Brustwirbelanlage steigt die rechte Wirbelsäulenhälfte schräg nach rechts empor und knickt im oberen Brustwirbelsäulenabschnitt mit einer nur geringen Skoliose unvermittelt widerhakenförmig lordotisch um, sodaß sowohl die freien Ränder der gespaltenen Wirbelbögen, als auch die inneren Ränder der Wirbelanlagen der Hals- und oberen Brustwirbel teils knorplig, teils bindegewebig miteinander verwachsen sind. Dadurch wird an der Stelle, an der die Ränder der gespaltenen Wirbelbögen aufeinandertreffen eine 2,5 cm lange, erhabene, knorplige Leiste gebildet, die die Verwachsungsstelle mit der rechten Occipitalschuppe abgibt. Gleichzeitig ist durch diese Verwerwachsungserscheinungen der Wirbelsegmente untereinander die spitzwinklige Lordose fixiert. Außerdem ist hierdurch der Wirbelkanal im Bereich der Lordose zum Schluß gekommen.

Wegen der durch die Lordose bedingten, starken Verwachsungserscheinungen lassen sich auf dieser Seite die Wirbelanlagen nur bis zum 7. Brustwirbel verfelgen, so daß weitere Angaben über die Anzahl der Brust- und besonders der Halswirbel nicht gemacht werden können.

Die linke Wirbelsäulenhälfte verläuft in einer sehr starken, fast schneckenförmig eingerollten, linkskonvexen Skoliose. Es ist anzunehmen, daß hierdurch, ähnlich wie auf der rechten Wirbelsäule im Bereich der Lordose, ebenfalls ein Schluß des Wirbelkanals angestrebt werden sollte, der aber nicht zur Vollendung gekommen ist. Hier besteht eine knorplige, leistenartige Verbindung der freien Ränder der mittleren und oberen Brustwirbelbögen, die dadurch zu erklären ist, daß die linke Occipitalschuppe hier inserierte.

Eigentümlicherweise ist auf diesem Wirbelsäulenabschnitt keine Lordose festzustellen.

Die linke Wirbelsäulenhälfte gewährt auf dem Röntgenbild einen übersichtlicheren Anblick als die rechte. Hier lassen sich die Wirbelsegmente bis zur 6. Brustwirbelanlage verfolgen. Die restlichen Anlagen der Brust- und Halswirbel sind in einem länglichen, mehrfach gekerbten, schmalen Knochenstück verwachsen, das sich in seiner Form dem Verlauf der Skoliose anpaßt.

Auf der gleichen Seite lassen sich 23 Wirbelbögen zählen. Demnach ist anzunehmen, daß in dem eben erwähnten Knochenkomplex die fünf oberen Brust-, sowie drei Halswirbelanlagen

verschmolzen sind. Hieraus folgt, daß eine Untersegmentierung der Halswirbelsäule vorliegt.

Man kann nach dem äußeren Befund damit rechnen, daß auf der rechten Wirbelsäulenhälfte zahlenmäßig die gleichen Verhältnisse vorliegen, wie auf der linken, obwohl es sich infolge der starken Verwachsungserscheinungen röntgenologisch nicht nachweisen läßt.

Auf der linken Seite sind nur 10 Rippen vorhanden.

Dies ist die Beschreibung des ersten Falles einer Uranoskopie.

Erwähnenswert ist noch, daß der Schädel in seiner ganzen Form im Verhältnis zum übrigen Körper zu große Dimensionen zeigt, so daß mit der Möglichkeit eines Hydrocephalus gerechnet werden kann. Hierüber lassen sich jedoch keine verwertbaren Angaben machen, da, wie oben erwähnt, die Sektion anderwärts vorgenommen war und eine genaue Niederschrift des dabei gewonnenen Befundes nicht vorliegt.

2. Weibliche Frucht aus dem Jahre 1936. Als Grundlage für die Beschreibung wurde das Sektionsprotokoll (764/36) des Göttinger pathologischen Instituts gewählt.

Hier handelt es sich um einen Foeten von 36 cm Länge. Der Rücken zeigt eine starke Höhlung im Sinne einer Lordose. Der Schädel ist weit nach hinten zurückgebeugt. Beide Schultern sind stark nach vorn und hoch gezogen. Ein Hals ist an dieser Mißbildung ebenfalls nicht zu erkennen.

An den inneren Organen dieser Frucht waren keine erwähnenswerten Besonderheiten festzustellen. Es erübrigt sich daher eine ausführliche Darstellung derselben.

Um die Verhältnisse an der stark veränderten Wirbelsäule besser erkennen zu können, sind vor und während der Präparation Röntgenbilder in sagittaler und frontaler Richtung gemacht.

Im Röntgenbild zeigt die Wirbelsäule im Bereich des Hals- und Brustabschnittes eine außerordentlich starke Lordose. Außerdem besteht eine linkskonvexe Skoliose der Brustwirbelsäule, der als Ausgleich eine rechtskonvexe Skoliose der Halswirbelsäule gegenübersteht.

Die Lendenwirbelsäule und ebenfalls, wenn auch in geringem Maße, das Os sacrum weisen eine kyphotische Krümmung auf.

Sämtliche Wirbelbögen an der gesamten Hals- und Brustwirbelsäule, sowie an der kranialen Hälfte der Lendenwirbelsäule

sind nicht zum Schluß gekommen. Im Bereich der unteren Lendenwirbel und des Kreuzbeins sind die Wirbelbögen ebenfalls gespalten, jedoch ist der Wirbelkanal auch hier, ähnlich wie bei der ersten Beobachtung, durch ein derbes Bindegewebe geschlossen.

Die Spaltung der Wirbelbögen erreicht einen derartig hohen Grad, daß die freien Ränder durchschnittlich etwa 3 cm auseinanderstehen.

Das weit nach hinten gebeugte Hinterhaupt ist mit den Rändern der gespaltenen Wirbelbögen bindegewebig verwachsen. Man hat beim Einführen des Fingers durch das Hinterhauptloch den Eindruck, als befinde sich zwischen äußerer Fläche des Os occipitale und der Wirbelsäule eine große Höhle. Am Grunde dieser Höhle verläuft das Rückenmark, von dem sich anscheinend ein kleiner Teil im Bereich der mittleren Brustwirbel nach links abgespaltet und, nachdem er unter einer Knochenspange hindurchgetreten ist, zusammen mit dem übrigen Rückenmark in den weiter unten geschlossen erscheinenden Rückenmarkskanal, allerdings getrennt, verläuft.

Die oben erwähnte Knochenspange ragt in das Innere des nicht geschlossenen Wirbelkanals hinein und befindet sich ungefähr in Höhe der drei untersten Brustwirbel, mit deren Körpern und Bogenfortsätzen sie knöchern verwachsen ist. Es handelt sich hierbei wahrscheinlich nicht um einen fehlgebildeten Wirbel, sondern sicher um eine sonstige Knochenmetaplasie.

Bei der Betrachtung der Wirbelkörper am Präparat, wie auch im Röntgenbild fallen Inkongruenzen der Knochenkerne und Verschiebungen in occipitaler und caudaler Richtung auf. Diese Erscheinung findet sich besonders im Bereich der Lendenwirbelsäule. Es ist anzunehmen, daß es sich hierbei um Veränderungen im Sinne der Lehmann-Facius'schen Segmentverschiebung handelt.

3. Weibliche Frucht aus dem Jahre 1930, hier ebenfalls nach dem Sektionsprotokoll beurteilt.

Als klinische Angaben werden aufgeführt:

»Das Kind kam in Steißlage zur Geburt, der Rumpf folgte nicht. Betm Nachtasten fühlte man dicht oberhalb des Steißes einen großen Tumor als Hindernis. Dieser Tumor wurde scharf getrennt, wobei auch Knochen durchschnitten werden mußte. Es ließ sich dann der Tumor zurückschieben und das Kind entwickeln.«

»Es zeigte sich, daß eine enorme Lordose des Kindes einen Tumor vorgetäuscht hatte. Der Kopf saß weit ins Genick zurück-

gebeugt. Nach der Geburt des toten Kindes wurde der Kopf wieder aufgenäht.«

Darauf folgt die pathologisch-anatomische Beschreibung der inneren Organe, auf die auch in diesem Falle nicht weiter eingegangen werden soll.

Das Sektionsprotokoll lautet dann weiterhin:

»Es wird ein Sagittalschnitt mit Messer und Säge durch den Körper gelegt. Dabei zeigt sich eine lordotische Knickung im Bereich der Brustwirbelsäule, wobei die Halswirbelsäule wie zu einer kurzen Knorpelplatte zusammengedrückt erscheint.«

»Durch den geburtshilflichen Eingriff ist einiges im Bereich des Rückens gegen die Schädelbasis hin und im Bereich des Foramen occipitale magnum zerstört. Es war hier offenbar eine Spina bifida vorhanden, denn vergeblich sucht man die Dornfortsätze der Hals- und oberen Brustwirbel.«

»Im Bereich des Foramen occipitale liegt unter dem Tentorium das bei der Operation teilweise zerstörte Kleinhirn, sowie das Rückenmark des Halses, das offenbar im Bereich der Spina bifida in eine dünne Platte ausgebreitet war.«

Die nun folgenden Beobachtungen entnahm ich dem Schrifttum. Ich beschränkte mich dabei auf eine Wiedergabe des Wirbelsäulenbefundes dieser Mißbildungen. Die hierbei teilweise angetroffenen Störungen innerhalb des Digestionstraktes sollen am Schluß der Ausführung allgemein behandelt werden.

Hartmann beschreibt eine 45 cm lange, reife weibliche Frucht. Der stark nach hinten gebeugte Kopf sitzt dem Rumpf unmittelbar auf. Das Schädeldach fehlt größtenteils.

Röntgenbefund der Wirbelsäule:

Geringe rechtskonvexe Skoliose der unteren Brust- und Lendenwirbelsäule. Im Bereich der Hals- und oberen Brustwirbelsäule eine sehr starke, bogenförmige Lordose, deren Scheitel dem Übergang der Halswirbelsäule auf die Brustwirbelsäule entspricht. Diese Lordose ist die Ursache des bestehenden Kurzhalses. Sie ist auch der Grund dafür, daß mehrere der Hals- und oberen Brustwirbel in einer sagittalen Ebene hintereinander liegen. Bei der ant.-post. Röntgenaufnahme zeigt sich eine getrennte Anlage sämtlicher Hals- und der oberen Brustwirbelkörper. Die bogenförmige Anordnung der beiderseitigen Spalthälften ist unsymmetrisch, da die Reihe der linken Wirbelsäulenhälfte ausladender ist als die der rechten Seite.

Die Wirbelkörper jeder Seite sind mehrfach untereinander durch nahe dem Spaltraum gelegenen Knochenbrücken verbunden. Der Lordosenscheitel entspricht der größten Breite des Spaltes.

Die Zahl der mißbildeten Hals- und Brustwirbelkörper läßt sich weder im ant.-post. noch im frontalen Röntgenbild sicher erkennen, ebensowenig wie die Zahl ihrer Wirbelbögen und der Rippen. Dagegen sieht man auf dem Röntgenbild eine Spaltung der Wirbelbögen der gesamten Wirbelsäule.

Die beiden nun folgenden Beobachtungen entstammen einer Arbeit Fellers und Sternbergs.

1. 29 cm lange, weibliche Kindsleiche mit den Zeichen der Reife. Schädel sehr groß, Kinn wenig vorspringend, Hals auffallend kurz, aber sehr breit. Die Vorderfläche des Halses geht ohne Abgrenzung in die vordere Brustwand über.

In der Seitenansicht der Frucht ist der Kopf fast unter einem rechten Winkel nach hinten abgebogen. Die Schulterblätter sind mit der Pfanne nach vorn gewendet, ihr unterer Winkel ist nach hinten und oben gedreht.

Nach Entfernung des Schädels ist ein auffallend großer Zugang zum Wirbelkanal sichtbar. Seine Form ist etwa herzförmig mit abwärts gerichteter Spitze.

In der Höhe des Ansatzes der ersten Rippe ist die 2 cm lange Halswirbelsäule im rechten Winkel nach hinten abgebogen. Eine Unterscheidung einzelner Anteile der Halswirbelsäule ist von außen nicht möglich.

Auf der ant.-post. Röntgenaufnahme läßt sich die Wirbelsäule nur bis zum 4. Brustwirbel mit Sicherheit deuten. Es sind 5 normale Kreuzbeinwirbel vorhanden. An der Lendenwirbelsäule, in deren Bereich die Spina bifida liegt, sind die Wirbelkörper, abgesehen von ihrer größeren Breite, unverändert. Die Wirbelbögen sind zur Seite gedrückt und sagittal eingestellt. Die unteren Brustwirbel sind regelrecht gebildet. Der Körper des 8. Brustwirbels ist durch einen dünnen Spalt in zwei Hälften geteilt. Der 7. Brustwirbelkörper liegt links niedriger als rechts. Der Körper des 6. Brustwirbels liegt höher als der der anderen Wirbel. Die rechte Hälfte des gespaltenen 5. Brustwirbels ist mit ihm zu einem kleeblattähnlichen Gebilde vereinigt. Die linke Hälfte des 5. Brustwirbelkörpers ist selstständig, hängt mit dem etwas nach links verschobenen und an seinem unteren Rande tief eingekerbten 4. Brustwirbel durch eine ganz zarte Knochenspange zusammen-

Die Körper der oberen Brustwirbel und der Halswirbelsäule sind in der ant.-post. Aufnahme infolge Übereinanderlagerung nicht zu deuten.

Die Querfortsätze der unteren Brustwirbel bis zum 8. Brustwirbel sind regelrecht gebildet, die Wirbelbögen sind geschlossen.

Von hier nach aufwärts sind die Querfortsätze auffallend lang und schmal, rechts scheint der dem 5. Brustsegment zugehörige Querfortsatz zu fehlen. Die Wirbelbögen der oberen fehlgebildeten Brustwirbel sind nur mangelhaft entwickelt, seitwärts gerückt und sagittal eingestellt, ebenso die einander überlagernden Bogenreste der Halswirbelsäule.

In der seitlichen Aufnahme ist der obere Teil der Wirbelsäule annähernd rechtwinklig abgeknickt. Im Bereich der Halswirbelsäule sind sieben Wirbelkörper in Gestalt schmaler Knochenplättchen nachweisbar. Die Halswirbelbögen sind sehr niedrig und bilden einen annähernd dreieckigen Knochenschatten.

2. 38 cm lange, weibliche Kindsleiche mit den Zeichen der Unreife. Der Kopf ist verhältnismäßig groß, stark nach hinten gebeugt und starr im Nacken befestigt. Der Hals ist kurz und dick. Rumpf und Gliedmaßen sind regelrecht gebildet. In der hinteren Schädelgrube ein besonders großes Hinterhauptsloch, welches vorn vom Basioccipitale, seitlich von den Occipitalia lateralia begrenzt wird, und dessen Umrandung in der hinteren, sonst von den Hinterhauptsschuppen gebildeten Hälfte häutig ist. Mit dieser hinteren Umrandung stehen die in der Mitte nicht vereinigten Bogen der Halswirbelsäule und der oberen Brustwirbelsäule in häutiger Verbindung.

Ant.-post. Röntgenaufnahme:

Fünf normale Kreuzbein- und fünf normale Lendenwirbel. Die Brustwirbelsäule ist vom 12. bis einschließlich 3. Brustwirbel regelrecht. Der Knochenkern des 3. Brustwirbels ist am oberen Rande in der Mitte eingekerbt, der des 2. Brustwirbels gespalten und nur in seinem oberen Anteil durch eine zarte Spange verbunden. Dieselbe Spange verbindet auch die seitlich weit auseinandergerückten gespaltenen Kerne des 1. Brustwirbelkörpers.

Die Halswirbelkörper sind auf beiden Seiten durch je drei rundliche bogenförmig nach außen konvex angeordnete Kerne vertreten. Links sind die Knochenkerne von sieben Querfortsätzen der Halswirbelsäule, rechts nur sechs Knochenkerne nachweisbar. Der oberste Kern der rechten Seite ist wesentlich breiter als die

anderen. Wahrscheinlich liegt eine Verschmelzung der beiden oberen Kerne vor.

Die Bogen der Halswirbelsäule und der obersten Brustwirbel sind gespalten, so daß der Zugang zum Rückenmarkskanal wesentlich vergrößert erscheint.

Die seitliche Aufnahme zeigt eine flache Lordose der oberen Brustwirbelsäule und der anschließenden Halswirbelsäule, deren Scheitel etwa an der Grenze zwischen Hals- und Brustwirbelsäule liegt.

Die nicht vereinigten Bogenhälften der Halswirbel und der 5 oberen Brustwirbel streben fächerförmig nach hinten zusammen, wo sie in bereits erwähnter Weise mit dem Hinterhauptsloch des Schädels in Verbindung stehen.

Von den sechs bisher beschriebenen Beobachtungen sollen nun zunächst die wesentlichsten und charakteristischen Merkmale ihrer Wirbelsäulen kurz zusammengefaßt werden, um dann die gemeinsamen Kennzeichen der Wirbelsäulen der Uranoskopen festzulegen.

1. Fall.

Rhachischisis ant. und post. der Hals- und Brustwirbelsäule. Spina bifida der gesamten Wirbelsäule.

Spitzwinklige fixierte Lordose der rechten Wirbelsäulenhälfte im oberen Brust- und Halswirbelsäulenabschnitt.

Starke linkskonvexe Skoliose der linken Wirbelsäulenhälfte im mittleren Brustwirbelsäulenabschnitt.

Verwachsung der Occipitalschuppen mit den untereinander durch eine knorplige, gratförmige Leiste verbundenen Rändern der gespaltenen Wirbelbögen der Hals- und Brustwirbelsäule beiderseits.

2. Fall.

Rhachischisis post. der gesamten Wirbelsäule.

Starke Lordose im Bereich der Hals- und Brustwirbelsäule.

Verwachsung der Occipitalschuppen mit den Rändern der gespaltenen Wirbelbögen des darunterliegenden Wirbelsäulenabschnittes.

3. Fall.

Spina bifida der Brust- und Halswirbelsäule.

Lordose der Brustwirbelsäule.

Verwachsung der Occipitalschuppen im Sinne der vorher erwähnten Beobachtungen. (Durch geburtshilflichen Eingriff zerstört).

4. Fall (Hartmann).

Rhachischisis ant. und post. der gesamten Hals- und oberen Brustwirbelsäule.

Spina bifida der gesamten Wirbelsäule.

Verwachsung der Occitalschuppen mit den im Bereich der Lordose gelegenen Wirbelanteileu.

5. Fall (Feller-Sternberg).

Spina bifida der Hals- und Brustwirbelsäule bis zum 8. Brustwirbel.

Rechtwinklige Lordose im oberen Teil der Wirbelsäule.

Verwachsung der Occipitalschuppen mit den unter ihnen liegenden Wirbelanteilen.

6. Fall (Feller-Sternberg).

Spina bifida der Hals- und Brustwirbelsäule bis zum 2. Brustwirbel.

Flache Lordose der Brust- und anschließenden Halswirbelsäule.

Verwachsung der Occipitalschuppen mit den nicht vereinigten Bogenhälften der Hals- und oberen Brustwirbel.

Anhand dieser kurzen Zusammenfassung der einzelnen Beobachtungen lassen sich die Wirbelsäulenverhältnisse der Uranoskopen wie folgt formulieren:

Die Uranoskopie ist bedingt durch eine bindegewebige bzw. knorplige Vereinigung der Occipitalschuppe mit den oft gratförmig durch eine knorplige Leiste verbundenen Rändern der gespaltenen Wirbelbögen im Bereich der lordotischen Knickungsstelle der Hals- und oberen Brustwirbelsäule.

Der Lordose liegt wiederum stets eine Spina bifida (bzw. Rhachischisis ant. und post.) dieser Wirbelsäulenabschnitte zugrunde.

Die Halswirbelsäule erscheint in einigen Fällen in ihren Anteilen verwachsen und zusammengedrückt.

Es ergibt sich also das Bild des Klippel-Feilschen Syndroms, das durch solchen pathologisch-anatomischen Befund gekennzeichnet ist.

Die Rhachischisis ist bedingt durch eine Fehlanlage der Wirbelverknöcherungskerne (Verdoppelung bzw. Einkerbung der Verknöcherungskerne).

Die normale Entwicklung des Wirbelkörpers vollzieht sich, wie Hartmann feststellen konnte im allgemeinen aus einem einzigen Verknöcherungskern. Demnach haben wir es bei zwei Verknöcherungskernen in einem Wirbelkörper, wie wir es in den vorliegenden Fällen — teilweise nur durch Einkerbungen angedeutet — vor uns sehen, bereits mit einer Fehlanlage der Wirbelkörper zu tun, die der Entstehung völlig getrennter Wirbelkörperhälften (Rhachischisis ant.) nahesteht.

Bei den einzelnen Fällen erstrecken sich die Mißbildungen über verschieden große Wirbelsäulenabschnitte.

Durch Auseinanderstreben der gespaltenen Wirbelbögen des oberen Wirbelsäulenabschnittes ist bei allen Fällen eine starke Erweiterung des Zugangs zum Rückenmarkskanal entstanden. Ein Ausgleich hierfür wird durch die Verwachsungserscheinungen des Occipitale geschaffen.

Auffallend ist eine fast stets angetroffene sog. »Spangenbildung«, die eine Verbindung zwischen den Wirbelanlagen beiderseits schafft. Es sind Spangen, die im Bereich der Spina bifida gelegen sind. Es ist anzunehmen, daß es sich hierbei, ähnlich wie bei der Verwachsung des Occipitale, um den Versuch eines Ausgleichs der Wirbelsäulenfehlbildung handelt. Es wäre allerdings auch zu prüfen, ob die fraglichen »Spangen« nicht etwa Differenzierungsstücke von Wirbelbögen darstellen. Jedenfalls spricht die Beobachtung eines heterotopen Knochenstückes von der Gestalt einer Bogenanlage in meinem ersten Fall durchaus dafür.

Ob bei den einzelnen Uranoskopen auch eine Untersegmentierung der Wirbelsäule vorliegt, läßt sich auf Grund der starken, durch die Lordose bedingten Verwachsungserscheinungen nicht immer genau ermitteln.

Endlich sei noch auf ein Vorkommnis von Uranoskopie hingewiesen, welches Lehmann-Facius beschreibt, und welches eine gewisse Sonderstellung einzunehmen scheint.

Es handelt sich um einen Foeten im 7.—8. Monat mit totaler Spaltung der ganzen oberen Wirbelsäule, die im wesentlichen kyphotisch deformiert ist. Die Bogenfortsätze im Bereich der Kyphose sind jederseits zu kammförmigen Leisten verschmolzen.

Dem Wirbelspalt saß das stark retroflektierte Occiput auf.

Die kyphotische Krümmungsfigur bei normal ausgebildetem Schädel, wie sie in diesem Falle zu beobachten ist, glaubt der Verfasser auf die Disposition der zerebralen Nackenlinie zur

Kyphose zurückführen zu können, während er in der anencephalen Nackenlinie eine Disposition zur Lordose erblickt.

Betrachtet man die der betr. Arbeit beigefügte Abbildung 9, so scheint doch auch in diesem Falle eine, wenn auch nur auf einen kurzen Abschnitt der Halswirbelsäule beschränkte, Lordose vorzuliegen. Der obere Teil der Halswirbelsäule steigt nämlich im Anschluß an die kyphotische Krümmung plötzlich wieder senkrecht empor, sodaß sich zusammen mit der Kyphose eine rechtwinklige Krümmung ergibt, die die Lordose verkörpert.

Diese Beobachtung nimmt in sofern eine Sonderstellung ein, als er außer der immer anzutreffenden Lordose im oberen Wirbelsäulenabschnitt noch eine starke Kyphose im Spaltungsgebiet der Wirbelsäule aufzuweisen hat.

Zum Schluß möchte ich noch auf die bereits kurz erwähnten Störungen innerhalb der Digestionstraktes eingehen.

Bei manchem Foeten mit Rhachischisis ant. und post., wie sie bei den vorher beschriebenen Mißbildungen teilweise anzutreffen ist, sind Störungen innerhalb des Digestionstraktes zu beobachten, die ihren stärksten Ausdruck in einer neurenterischen Kommunikation finden.

Bei meiner ersten Beobachtung läßt sich ein derartiges Vorkommnis aus bereits erwähnten Gründen nicht feststellen. Es Es konnten daher lediglich die anatomischen Veränderungen der inneren Organe beschrieben werden.

Es würde den Rahmen meiner Ausführung überschreiten, alle beschriebenen Fälle mit Störungen innerhalb des Digestionstraktes zu berücksichtigen. Aus diesem Grunde seien nur noch zwei Beobachtungen Gg. B. Grubers angeführt, die eine neurenterische Kommunikation bei Rhachischisis ant. und post. aufweisen.

Es handelt sich hierbei allerdings nicht um ausgesprochene Uranoskopen, sondern um Anencephali. Diese Tatsache erscheint mir jedoch bedeutungslos, da das wesentliche Moment in der Rhachischisis ant. und post. liegt.

Die Wirbelsäulenverhältnisse beider Beobachtungen entsprechen im allgemeinen den der bisher angeführten Uranoskopen.

1. Anencephalus mit Kraniorhachischisis cervikalis. Es bestand eine vordere Spaltung der beiden oberen Halswirbel, durch welche das Ende eines duodenalen, retroperitoneal und retropleural verlaufenden Divertikels getreten ist und wahrscheinlich mit der Medullarplatte verwachsen war.

2. Anencephalus. Vordere und hintere ausgedehnte cervikodorsale Rhachischisis unter breiter Diastemabildung der Wirbelsäulenhälften durch seitensymmetrische skoliotische Krümmung beider Rückgratshälften, die im übrigen kyphotisch, dann lordotisch, endlich wieder kyphotisch zu der nicht gespaltenen zweiten Hälfte der Thorakalwirbelsäule verliefen.

Durch diesen Wirbelsäulenspalt war eine offene Verbindung des stark verlagerten Magens, der mit einem Teil des Dünndarms über dem Zwerchfell stand, mit der offenen Medullaranlage gegeben. Endlich bestand noch ein schwerer komplizierter Herzbildungsfehler.

Gg. B. Gruber vertritt die Ansicht, daß diese Störung, deren Entstehung man in einer sehr frühen embryonalen Zeit (2.—3. Woche) suchen muß und die auf die Hals- und Kopfregion beschränkt ist, vielleicht mit besonderen mechanischen Beanspruchungen dieser Gegend in Zusammenhang steht, die man sich als Wirkung ungewöhnlichen Fruchtachsendruckes etwa aus Gründen nicht günstiger Eieinbettung vorstellen könnte.

Dieser Theorie möchte ich mich anschließen.

Die lyraförmig auseinanderstrebenden Wirbelsäulenhälften einer Rhachischisis ant. und post. erwecken in der Tat den Eindruck, als sei die Wirbelsäule in diesem Gebiet förmlich auseinandergesprengt. Hieraus ließe sich dann auch der Vorgang der Segmentverschiebung innerhalb der Rhachischisis erklären, daß eben durch eine ungewöhnliche Druckerscheinung die Verlagerung einzelner Wirbelanlagen bewirkt wird. Hieraus folgt wiederum eine allgemeine Verkürzung des Rumpfes dieser Foeten. Die hierdurch hervorgerufene Einengung des Digestionstraktes müßte dann zwangsläufig zu Veränderungen innerhalb dieses Gebietes führen. Um die Druckwirkung zu vermindern, erfolgt weiterhin ein Ausweichen einzelner Abschnitte des Digestionstraktes zu der Stelle des geringsten Wiederstandes, und das ist in diesen Fällen der Raum zwischen den beiden divergierend verlaufenden Wirbelsäulenhälften, also das Gebiet der Rhachischisis ant. und post.

Somit wäre die Wirbelsäulenfehlbildung die primäre Auswirkung eines ungewöhnlichen Druckes, während die neurenterische Kommunikation eine Folge der Raumbeengung, hervorgerufen durch die Wirbelsäulenfehlbildung, also eine secundäre Erscheinung darstellt.

Hiermit möchte ich meine Ausführungen beschließen. Es ist selbstverständlich, daß den hier vertretenen Theorien keine absolute Sicherheit beizumessen ist. Doch erscheint die Möglichkeit der Genese derartiger Mißbildungen auf Grund eines ungewöhnlichen Fruchtachsendruckes durchaus überzeugend.

Schrifttum.

Aschoff: Pathologische Anatomie, 8. Auflage, I. Band, S. 308. (Verl. Gustav Fischer, Jena, 1936).

Birnbaum: Klinik der Mißbildungen u. kongenitalen Erkrankungen. S. 25: Die mangelhafte Ausbildung der Schädeldecke und die damit verbundenen Störungen der Hirnentwicklung. (Verl. Julius Springer, 1909).

Feller-Sternberg: Zur Kenntnis der Fehlbildung der Wirbelsäule. IV. Mitteilung. Die anatomischen Grundlagen des Kurzhalses (Klippel-Feilsches Syndrom) (Virchow, Archiv, Bd. 285, 1932, Heft 1).

Förster: Die Mißbildungen des Menschen, S. 78: Cranioschisis, Rhachischisis. (Verl. Friedr. Manke, Jena 1865).

Gruber: Ungewöhnliche neurenterische Kommunikation bei Rhachischisis ant. u. post. (Virchow, Archiv, Bd. 247, 1923, S. 401).

Hartmann: Zur Pathologie der bilateralen Wirbelkörperfehlbildungen und zur normalen Entwicklung der Wirbelkörper. (Fortschr. a. d. Geb. d. Röntgenstrahlen, Bd. 55, Heft 6).

Lehmann-Facius: Die Halslordose bei Craniorhachischisis. (Verhandl. d. Deutschen patholog. Gesellschaft 1925).

— Die Entstehung der Wirbelsäulenverkrümmung bei Rhachischisis. (Frankf. Zeitschr. f. Pathologie, Bd. 33, 1926).

Mathis: Über 9 Fälle von Kraniorhachischisis (Spina bifida) mit besonderer Berücksichtigung des axialen Skeletts (Virchow, Archiv, Bd. 257, 1925).

Schwalbe: Morphologie der Mißbildungen. III. Teil, II. Lieferung, 2. Abtlg., 2. Kap., S. 72. (Verl. Gustav Fischer, Jena 1909).

Scriba-Gmelin: Über Klippel-Feilsche Syndrom und den angeborenen Schulterblatthochstand (Sprengelsche Deformität). (Frankf. Zeitschr. f. Pathologie, Bd. 50, 1937).

Lebenslauf.

Am 24. November 1914 wurde ich als Sohn des Lehrers Wilhelm Beyer und seiner Frau Lina, geb. Sahlberger, geboren.

Ich besuchte das Ratsgymnasium (vorm. Lyceum I) zu Hannover und legte hier Ostern 1933 die Reifeprüfung ab. Während der ersten fünf Semester studierte ich an der Universität Göttingen und bestand im Juni 1935 die ärztliche Vorprüfung. Im anschließenden 6. Semester blieb ich in Göttingen. Während des 7. Semesters studierte ich in Kiel, im 8. begab ich mich an die Hansische Universität, Hamburg. Vom 9. Semester ab studierte ich wieder in Göttingen, wo ich am 24. November 1938 das medizinische Staatsexamen bestand.